



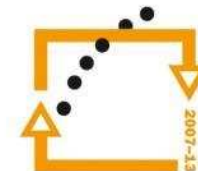
evropský
sociální
fond v ČR



EVROPSKÁ UNIE



MINISTERSTVO ŠKOLSTVÍ,
MLÁDEŽE A TĚLOVÝCHOVY



OP Vzdelávání
pro konkurenceschopnost

INVESTICE DO ROZVOJE VZDĚLÁVÁNÍ

Autor: Josef Kraus

Datum: 14. 3. 2013

Škola: Integrovaná ZŠ a MŠ Trnová,
Trnová 222, okres Plzeň - sever

Šablona: V/2 - Inovace a zkvalitnění výuky v oblasti přírodních věd

Číslo sady: 01

Vzdělávací oblast: Člověk a jeho svět

Název sady: Přírodověda

Číslo DUM: 03

Název DUM: Popis kostry lidského těla

Metodický list - anotace:

Žáci se seznamují s jednotlivými kostmi lidského těla. Poznávají a popisují jednotlivé kosti, uvědomují si nutnost ochrany zdraví a možné důsledky úrazů. Poslední list slouží k orientačnímu ověření získaných poznatků. Materiál je určen pro žáky 5. ročníku.

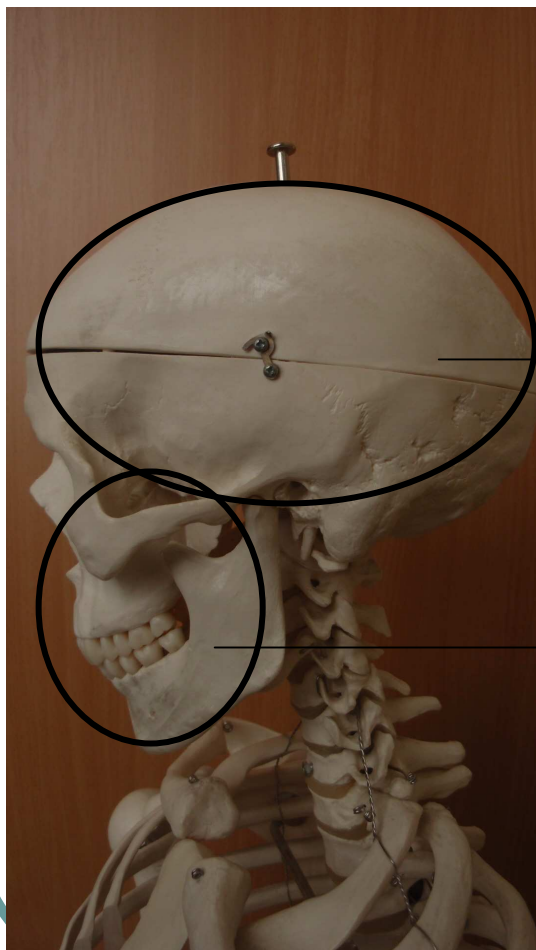
Popis kostry lidského těla

V našem těle je asi 210 kostí. Je dobré znát alespoň ty nejdůležitější, které v našem těle máme. V následujících snímcích se je naučíme poznávat

Kosti lebky

Lebku tvoří ploché kosti, které jsou spojeny švy. Hlavním úkolem lebky je ochrana mozku. Lebku můžeme rozdělit na část mozkovou a obličejovou. Jejich poměr je na rozdíl od lidopů obrácený. Dokázali byste říci kdo má větší část mozkovou a proč ?

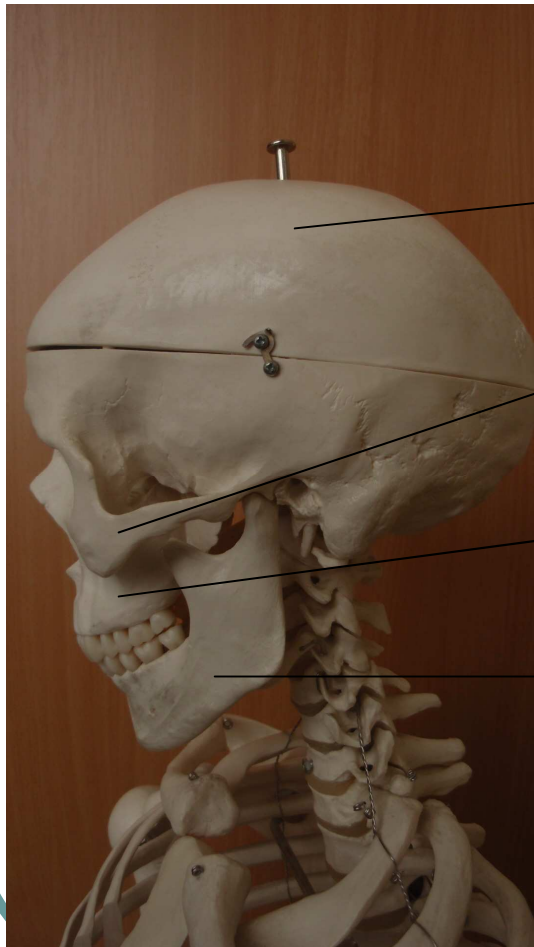
Lebka



Mozková část

Obličejová část

Lebka popis



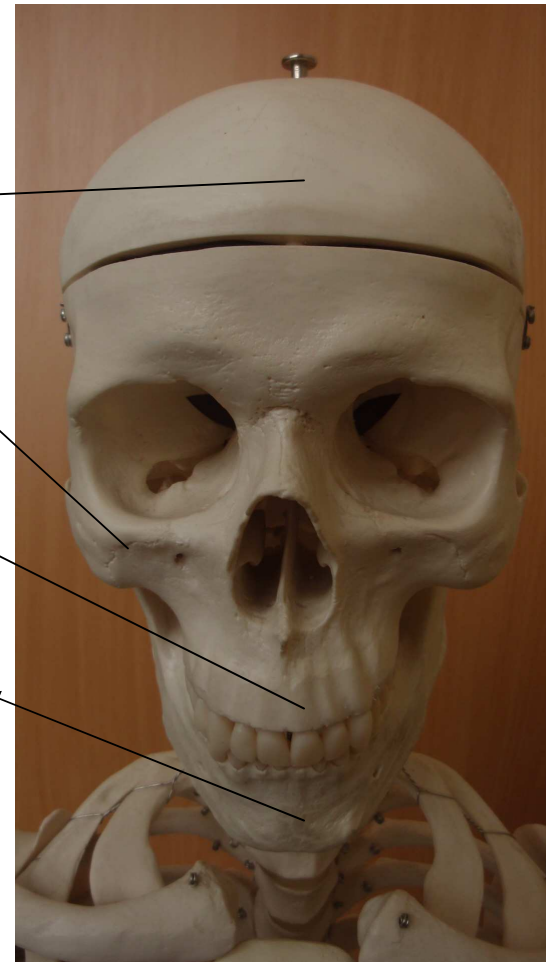
Lebeční kosti

spánková, týlní,
temenní, apod.

Kost lící

Horní čelist

Dolní čelist



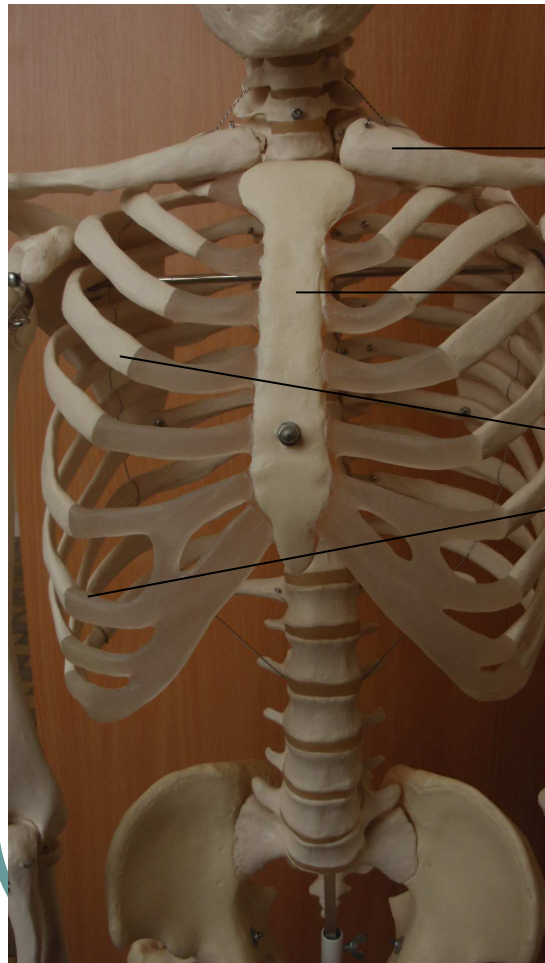
Hrudní koš

V horní části trupu nalezneme takzvaný hrudní koš. Ten je tvořen žebry, která jsou v přední části spojena kostí hrudní a v zadní části jsou spojena s páteří.

Hlavní funkcí hrudního koše je ochrana srdce a plic.

V této části těla také nalezneme kost klíční a lopatky.

Hrudní koš - popis

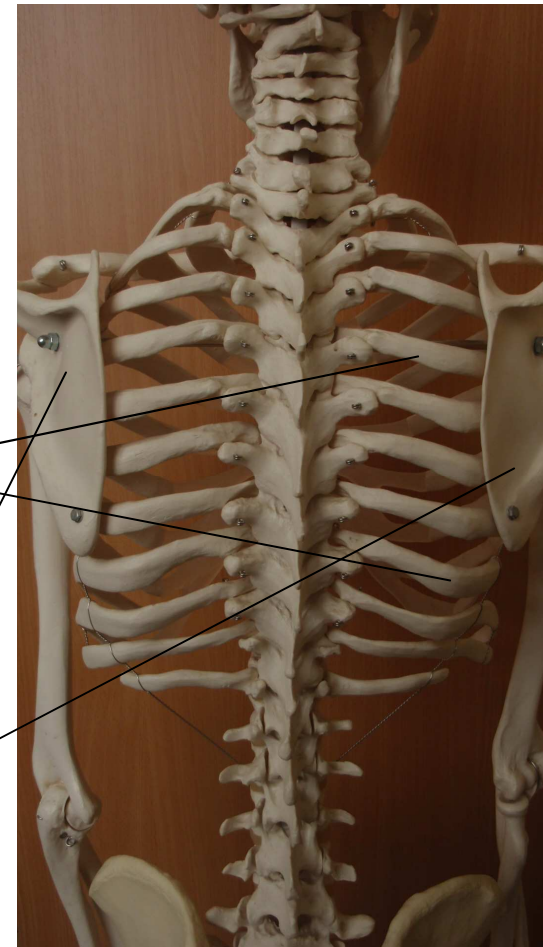


Kost klíční

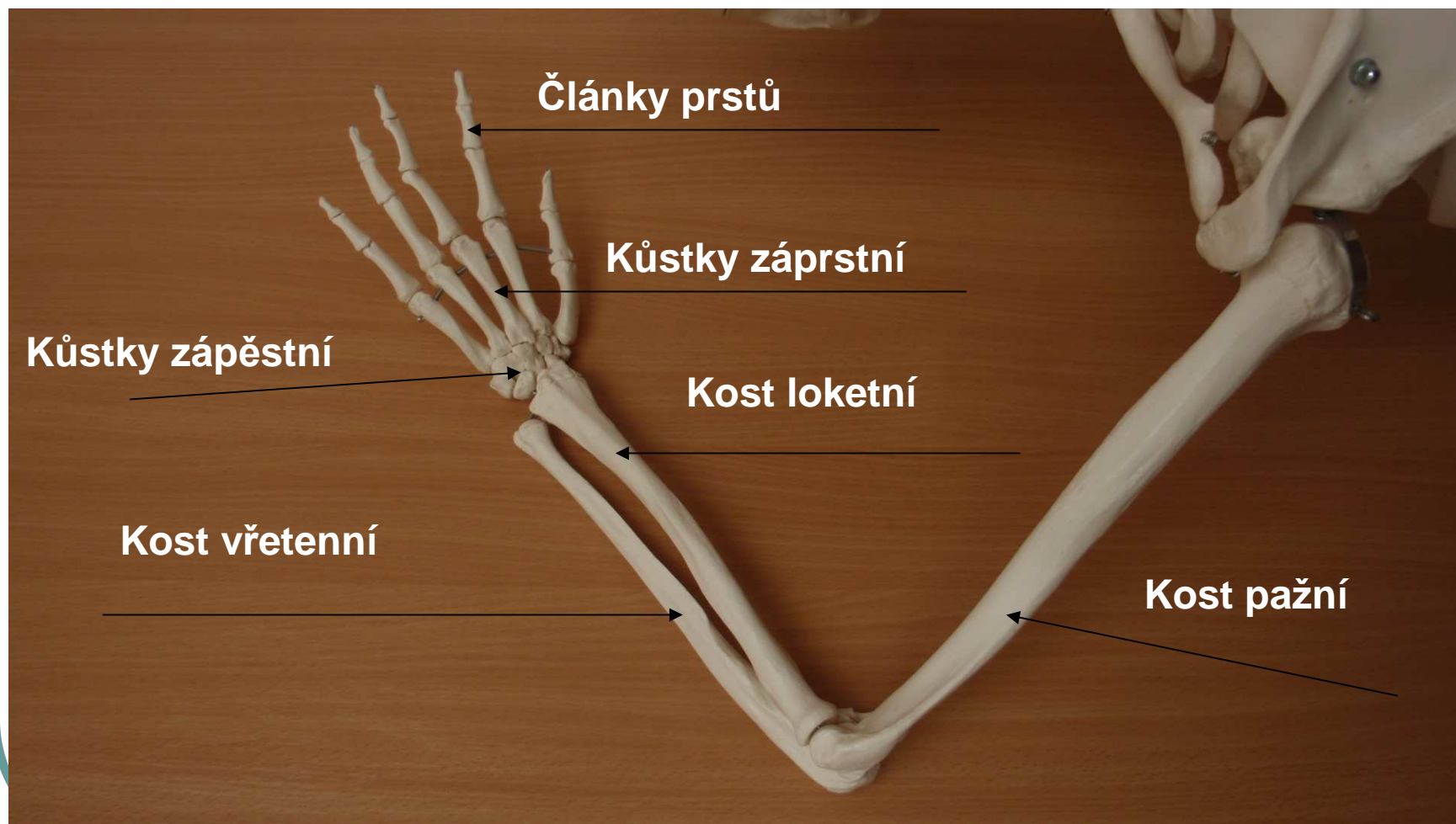
Kost hrudní

**Žebra, která
jsou párovým
orgánem**

Lopatky



Kosti horní končetiny

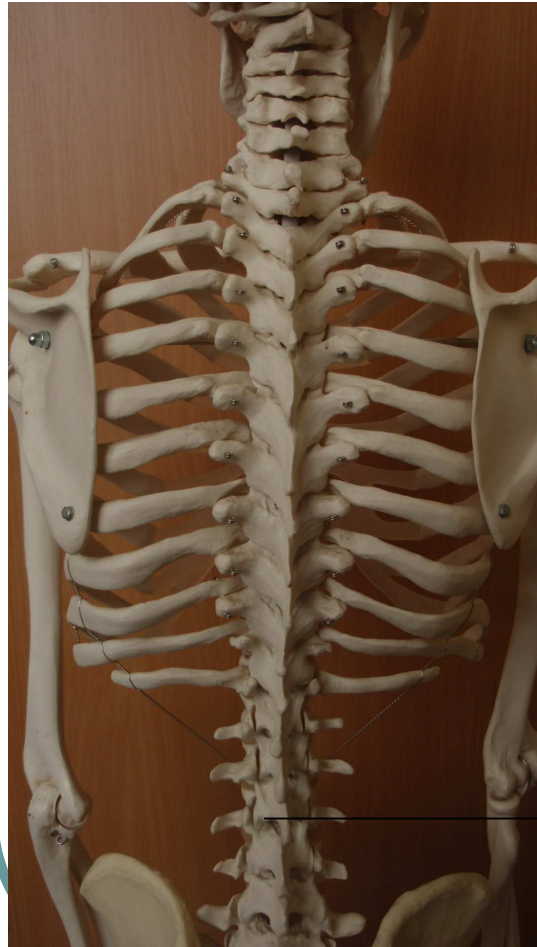

Páteř

Páteř je velmi důležitá, protože díky jí můžeme být vzpřímení, prochází jí mícha a slouží k rozvodu nervů po celém těle. Měli bychom o ni celoživotně pečovat a chránit si ji. Poranění páteře jsou velmi těžká zranění, která jsou často nevratitelná i smrtelná.

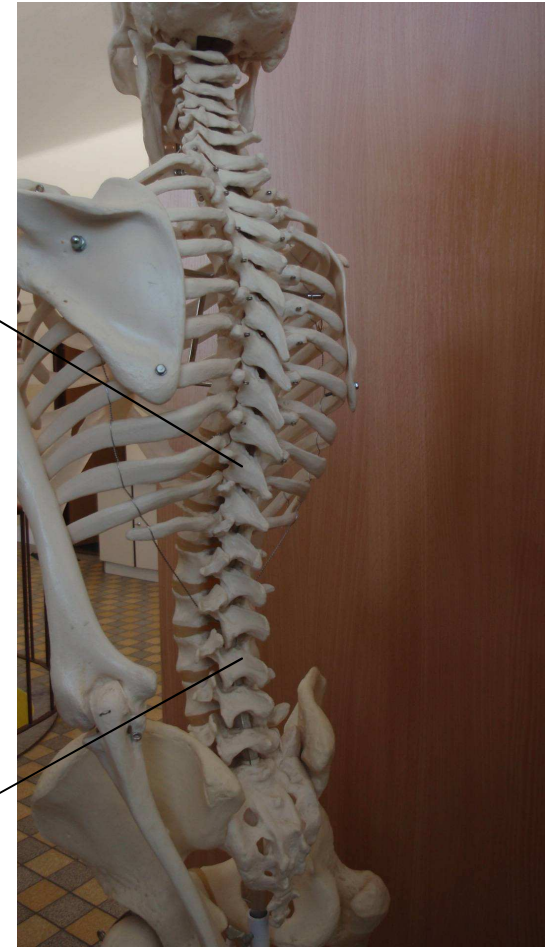
Je složena z obratlů spojených chrupavkou, to umožňuje ohýbání.

Páteř - popis

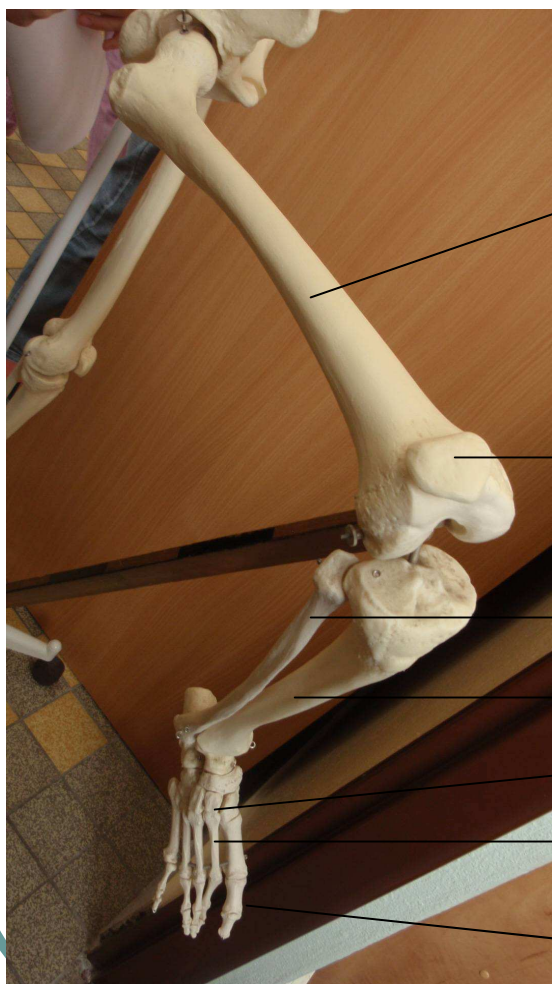

Páteř je dvakrát
esovitě prohnutá

Obratle



Kosti dolní končetiny



Kost stehenní (nejdelší kost v těle)

Češka

Kost lýtková

Kost holenní

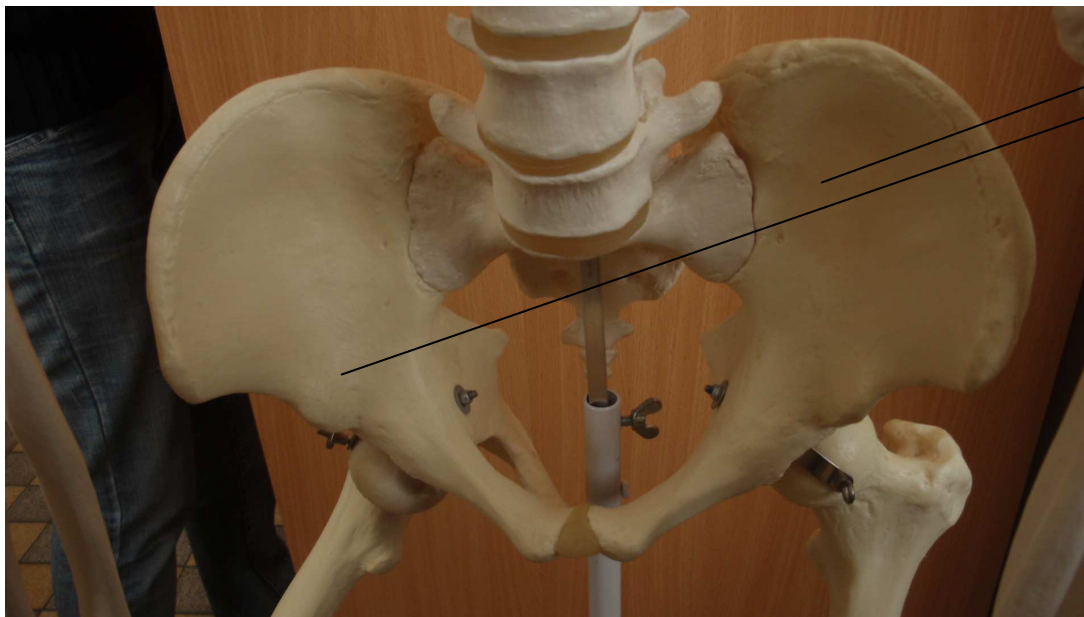
Kůstky zánártní

Kůstky nártní

Články prstů

Pánevev

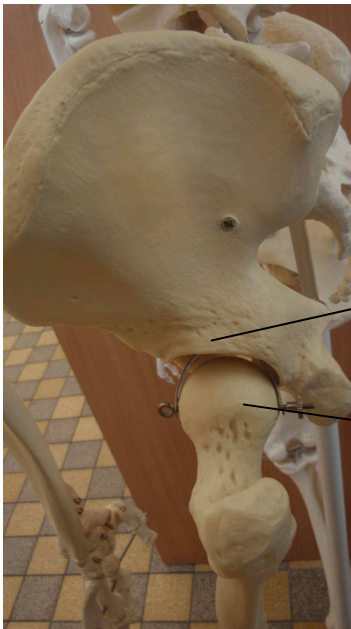
Kosti pánve patří k největším plochým kostem těla



**Kosti
pánevní**

Klouby

Aby byl umožněn pohyb, navazují na sebe dlouhé kosti spojením, kterému říkáme kloub, ten je tvořen kloubním pouzdem, do kterého zapadá kloubní hlavice



**Kloubní pouzdro
(lůžko)**

Kloubní hlavice

PAMATUJ !!!!!

**Předcházej úrazům zvýšenou pozorností
a opatrností!**

Většina úrazů vzniká nepozorností!

Při sportování používej ochranné prostředky

- přilby, chrániče!

Neskákej nikdy tam, kam nevidíš – voda!

Dodržuj pravidla silničního provozu!!!

Úkol

1. Vyjmenuj některé kosti lebky.
2. Nakresli a popiš kloub.
3. Nakresli kostru lidského těla.

- *Autorem veškerého materiálu a všech jeho částí, není-li uvedeno jinak, je Mgr. Josef Kraus*